

SÍNDROME DE GOLDENHAR EM GÊMEOS MONOZIGÓTICOS DISCORDANTES

**ROSA, Rafael Fabiano Machado; ROSA, Rosana Cardoso Manique;
GUAITOLINI, Júlia; FELL, Paulo Renato Krahl; TELLES, Jorge Alberto
Bianchi; BETAT, Rosilene da Silveira**

Hospital Materno Infantil Presidente Vargas

Universidade Federal de Ciências da Saúde de Porto Alegre

Hospital da Criança Santo Antônio/

Complexo Hospitalar Santa Casa de Porto Alegre



Introdução

- Gêmeos monozigóticos apresentam um excesso de defeitos estruturais quando comparados a gêmeos dizigóticos
- Excelente modelo para se avaliar o espectro de determinados complexos malformativos
- Os gêmeos frequentemente apresentam diferentes gradações em gravidade do mesmo tipo de defeito estrutural

Relato dos casos

- **O primeiro par de gêmeos**

- Gestação cuja mãe fizera uso de bebidas alcoólicas e de cocaína intranasal
- Ambos nasceram de parto cesáreo
- A gestação era monocoriônica e monoamniótica
- A avaliação da placenta também evidenciou uma alteração no local de inserção dos cordões, sendo que parecia haver uma comunicação vascular

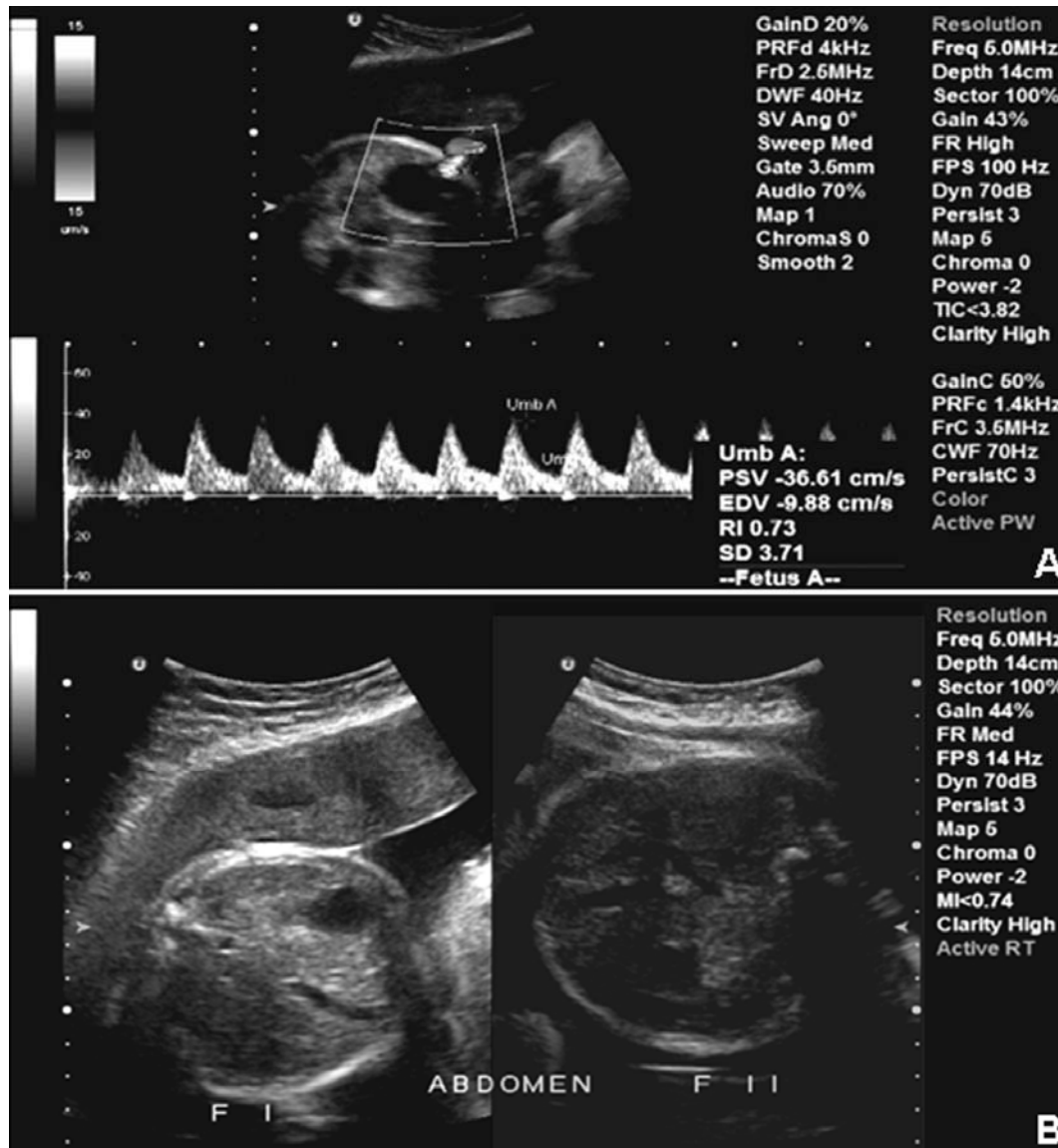O primeiro par de gêmeos

- A avaliação das crianças mostrou que o gemelar 1 era acárdico
- O gemelar 2 apresentava achados do espectro óculo-aurículo-vertebral (EOAV) ou síndrome de Goldenhar
 - Assimetria facial importante
 - Microsomia à esquerda
 - Microtia grau III à esquerda
- A avaliação através do cariótipo foi normal

O segundo par de gêmeos

- A gestação cursou com hipertensão arterial sistêmica (crônica) e diabetes gestacional
- As avaliações ultrassonográficas realizadas no início do segundo trimestre mostravam que a gestação era monozigótica (monocoriônica e diamniótica), achado este confirmado após o nascimento
- Na avaliação, observou-se que o gemelar portador de EOAV (gemelar 1) evoluía com uma restrição de crescimento assimétrica
 - próximo ao nascimento, constatou-se um aumento da resistência da sua artéria umbilical

O segundo par de gêmeos



- **Ultrassom fetal**

- **Resistência aumentada na artéria umbilical (A)**

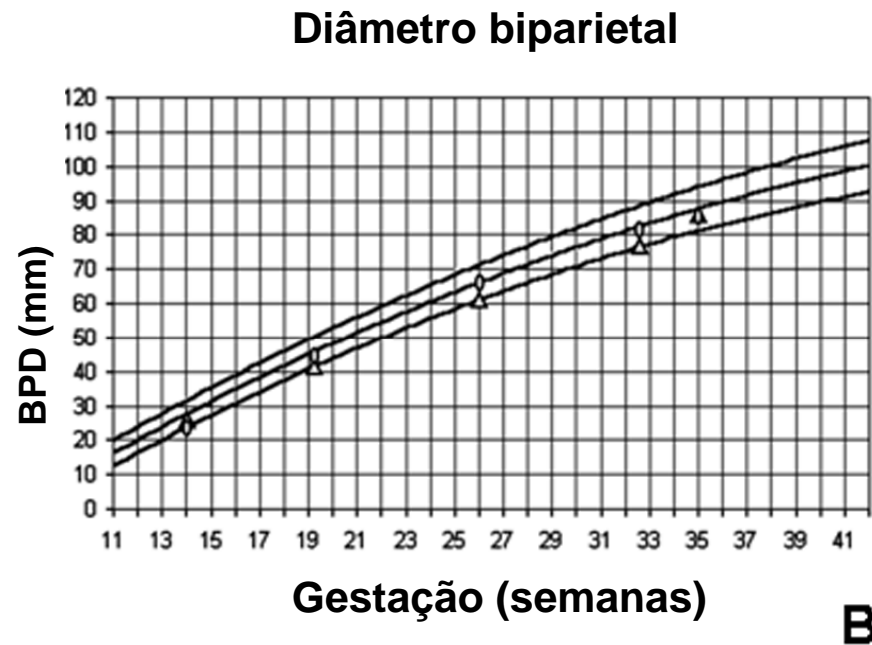
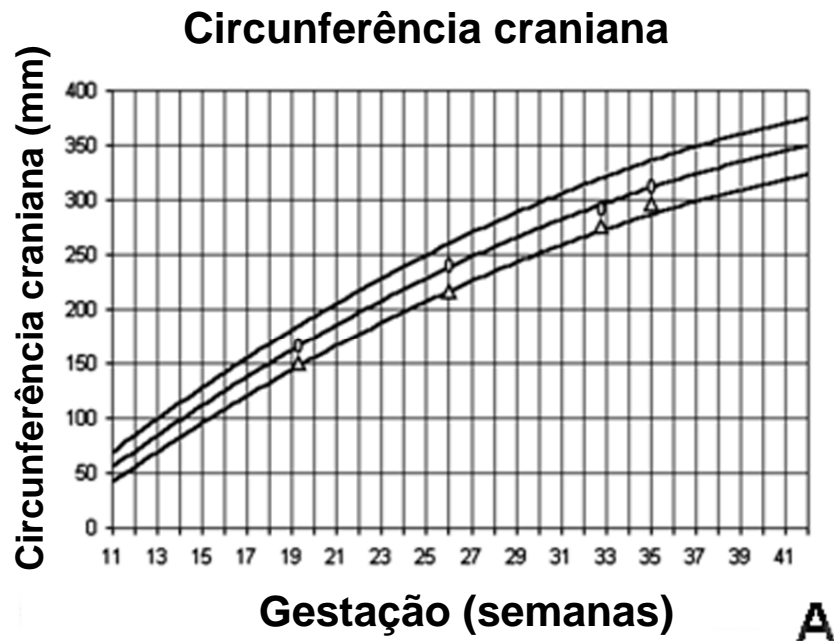
- **Diferença na circunferência abdominal entre os gêmeos, indicativa de restrição assimétrica do crescimento (B)**

O segundo par de gêmeos

- A avaliação realizada após o parto mostrou que **o feto com EOAV** apresentava:
 - Assimetria facial (hemiface esquerda menor que a direita)
 - Apêndices pré-auriculares
 - Tumor epidermóide em olho esquerdo
 - Anormalidades de vértebras e costelas
- Cariótipo: normal
- FISH (hibridização *in situ* fluorescente) para microdeleção 22q11.2: normal

O segundo par de gêmeos

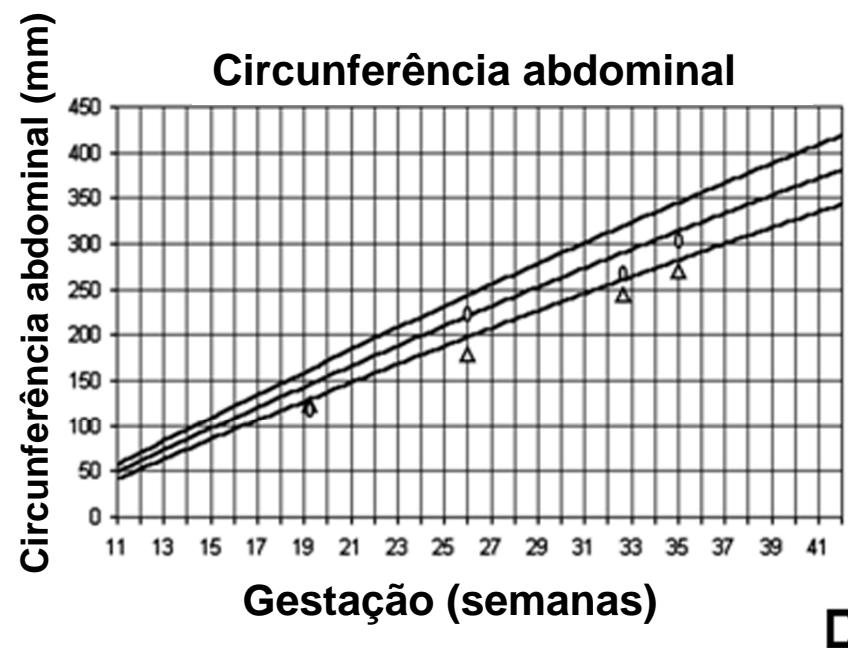
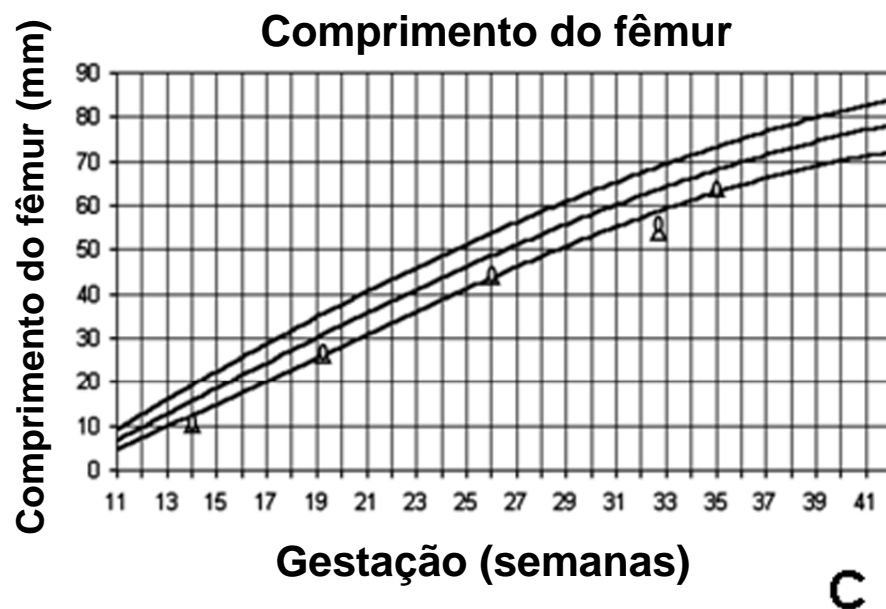
- Curvas de crescimento fetal



△ Fetus 1 ○ Fetus 2

O segundo par de gêmeos

- Curvas de crescimento fetal



△ Fetus 1 ○ Fetus 2

Discussão

- Nossos achados, em concordância com algumas descrições da literatura, apontam para um importante componente vascular dentro da etiologia do EOAV
- Esse componente vascular pode estar associado às próprias condições observadas na gemelaridade