

RELATO DE CASO

BANDA

AMNIÓTICA



AUTORES:

Savaris FE¹, De Barth MB², Rosa RFM³, Telles
JAB⁴, Fell PRK⁵, da Cunha AC⁶

1 e 2: médicas residentes do Hospital Materno Infantil Presidente Vargas (HMIPV)


3: Médico geneticista do HMIPV

4, 5 e 6: Médicos preceptores do Serviço de Medicina Fetal do HMIPV

CONCEITO



- ▶ A banda amniótica é proposta como a causa de uma variedade de anomalias congênicas;
- ▶ Estas variam desde constrictões em torno dos dedos e membros, com ou sem amputação, até malformações maiores envolvendo, por exemplo, o abdome;
- ▶ O mecanismo envolveria uma diminuição do fluxo vascular para a região acometida pela banda.






EPIDEMIOLOGIA

- ▶ Sua incidência varia de 1:2000 a 1:15000 nascimentos.

PROGNÓSTICO


- ▶ A gravidade é diretamente associada à precocidade em que ocorre a ruptura do âmnio.



RELATO DE CASO

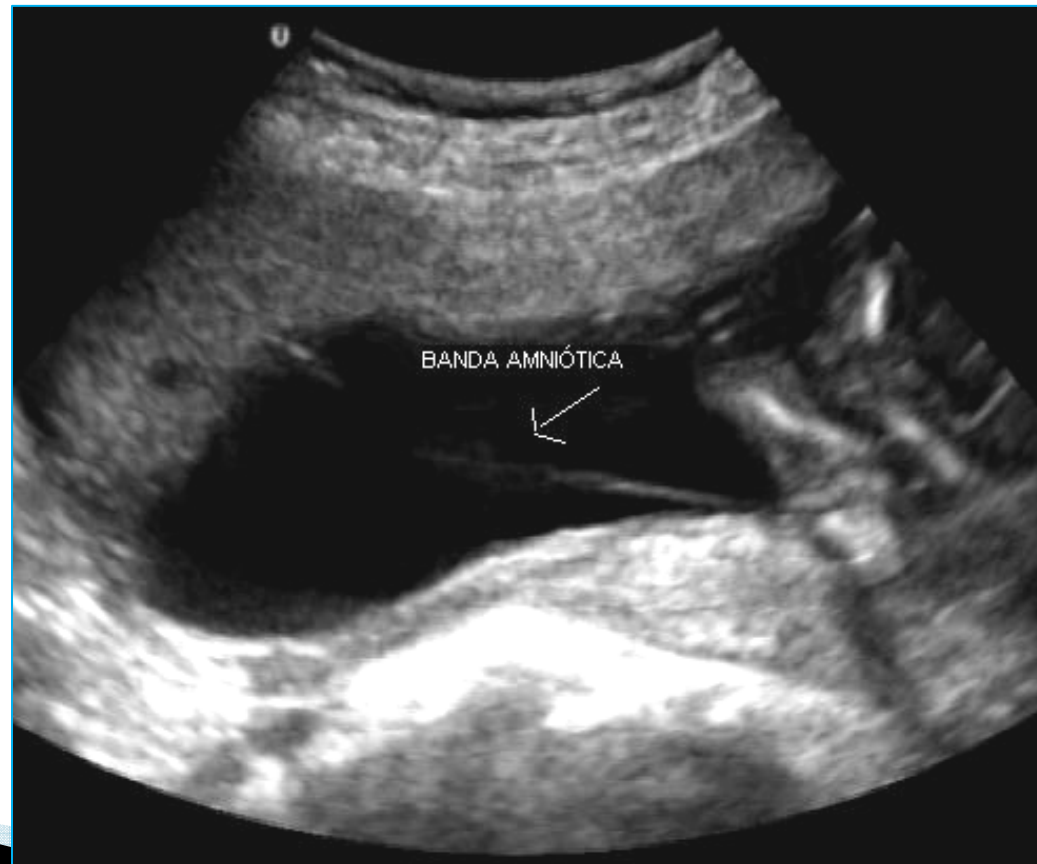


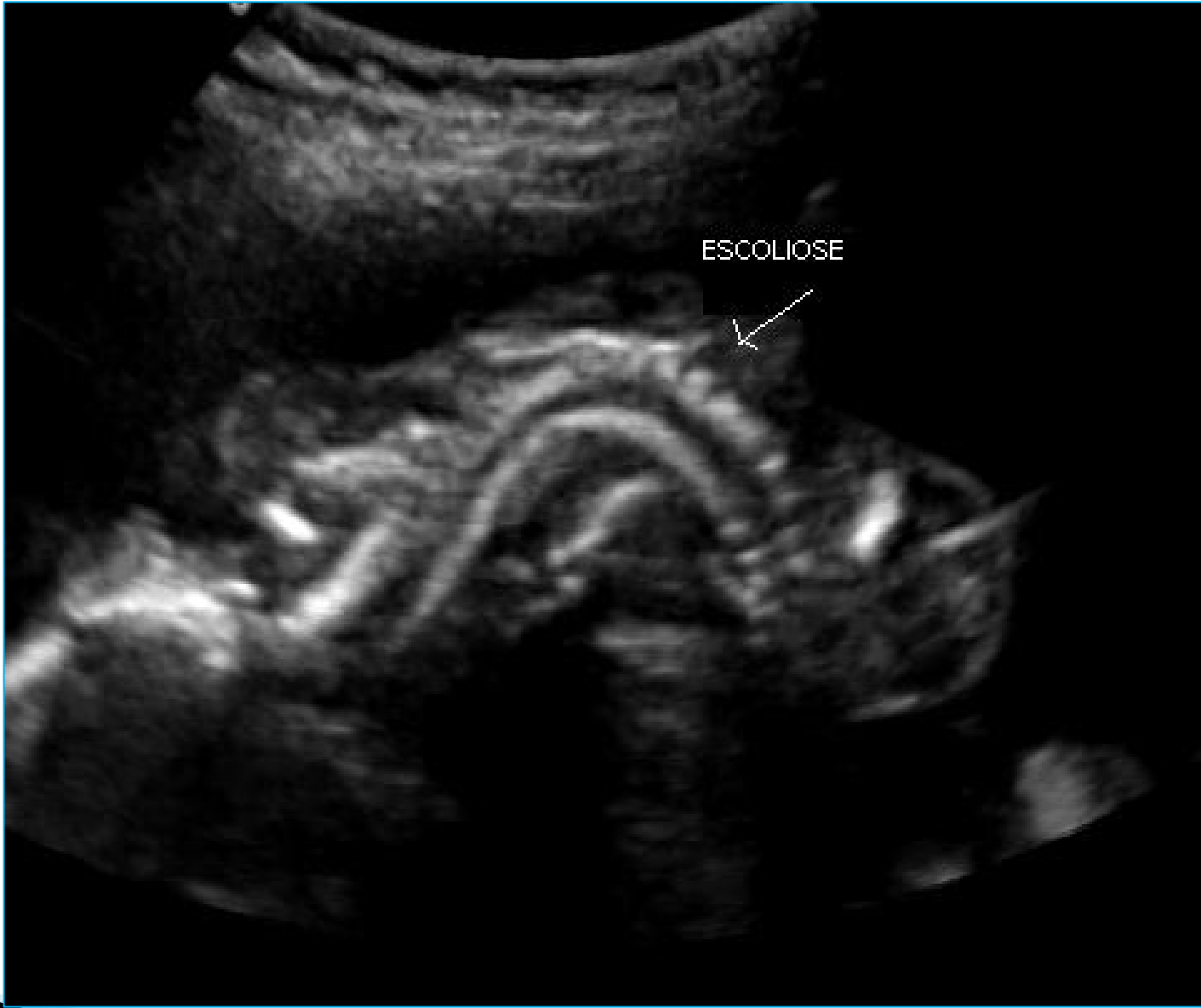
- ▶ A criança é o primeiro filho de pais jovens (18 anos), hígidos e não consanguíneos;
- ▶ Não havia história familiar de malformações ou mesmo de doenças genéticas na família;
- ▶ O casal consultou inicialmente na medicina fetal do hospital com 21 semanas gestação;
- ▶ Não havia feito pesquisa de STORCH, nem rastreio de 1º trimestre, e negava uso de fumo, drogas ilícitas, medicamentos ou álcool;
- ▶ Não havia história também de sangramentos vaginais ou mesmo de perdas líquidas.



ULTRASSONOGRAFIA

- ▶ A ultrassonografia morfológica com 21 semanas: feto único do sexo feminino apresentando gastrosquise, escoliose à esquerda, pés tortos e banda amniótica.

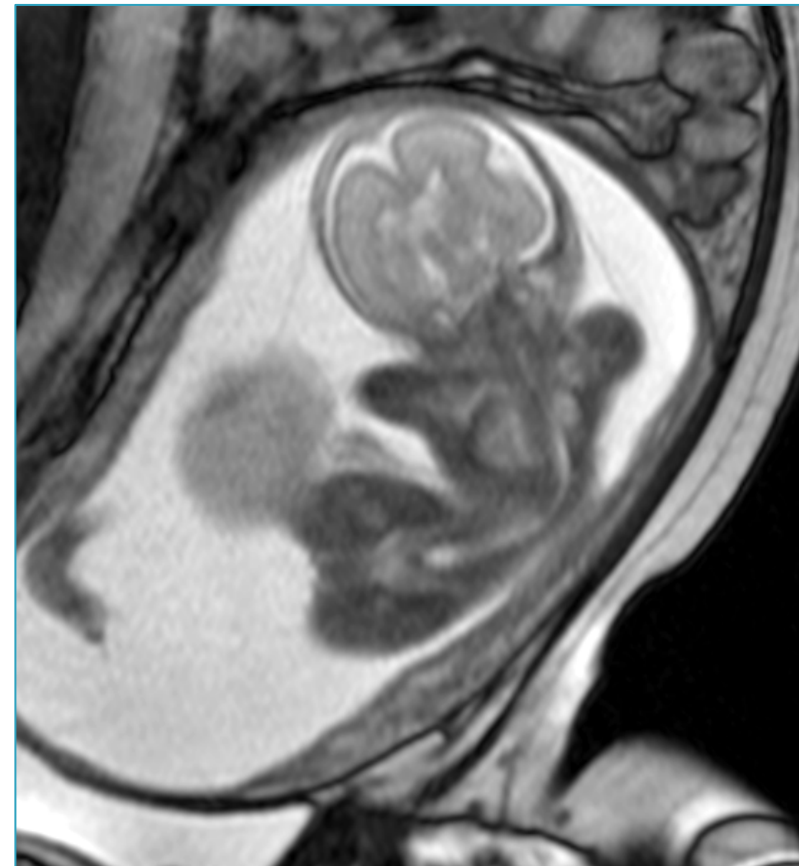
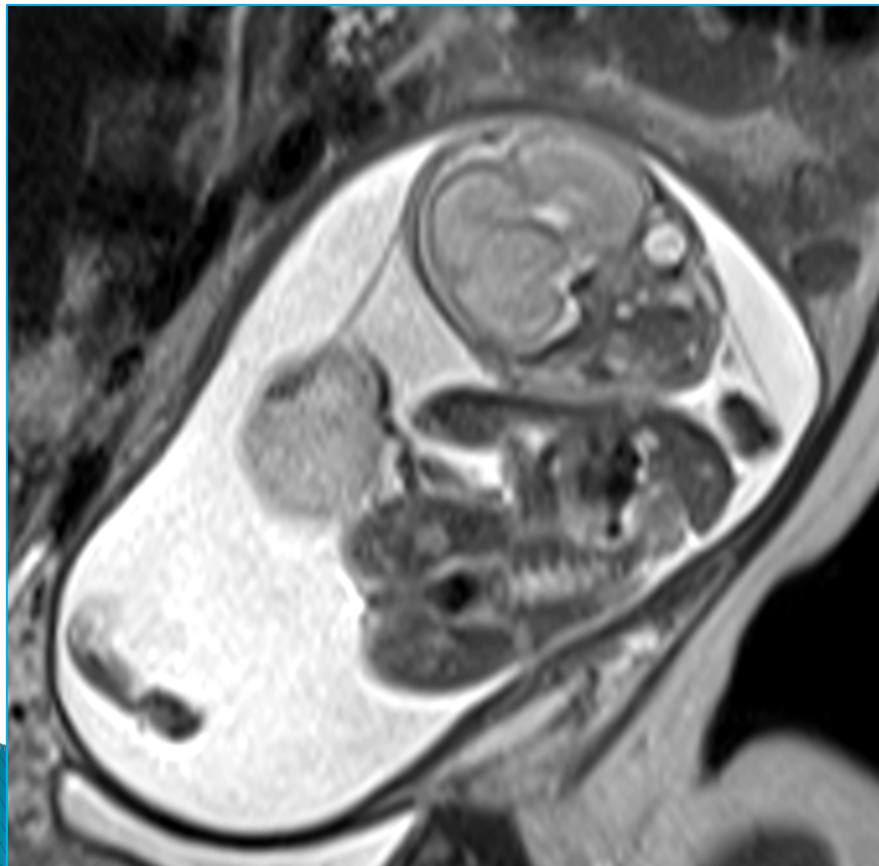


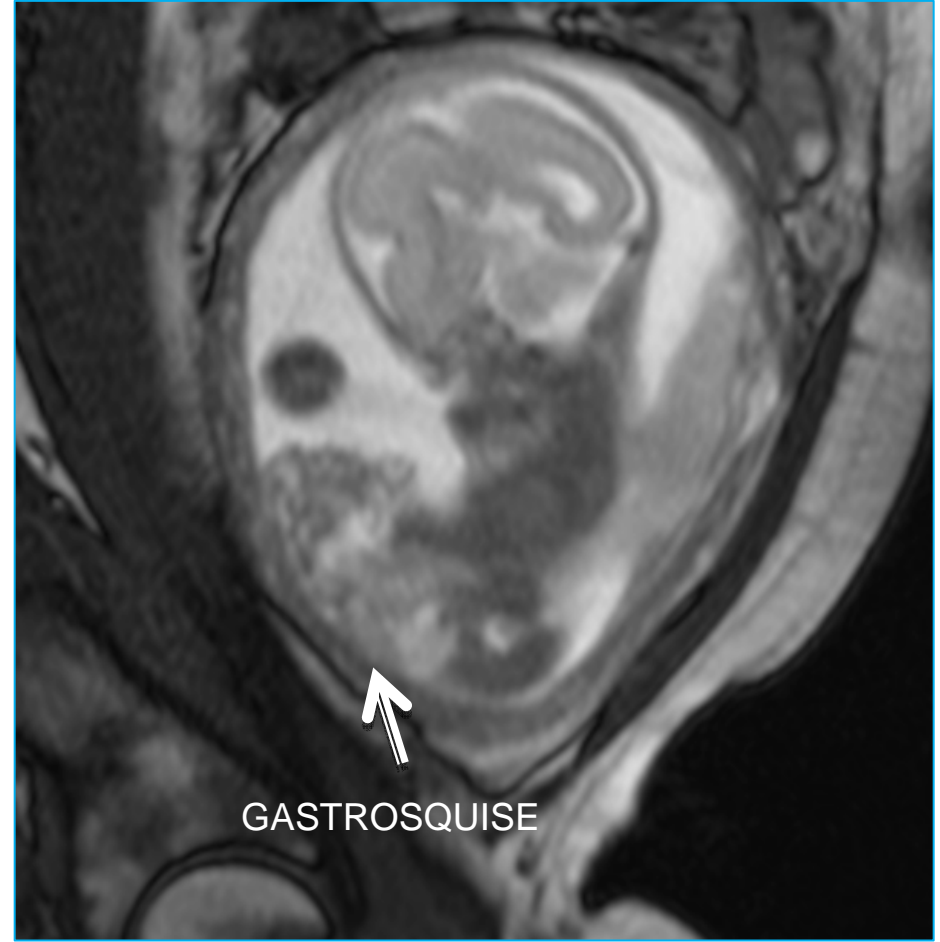
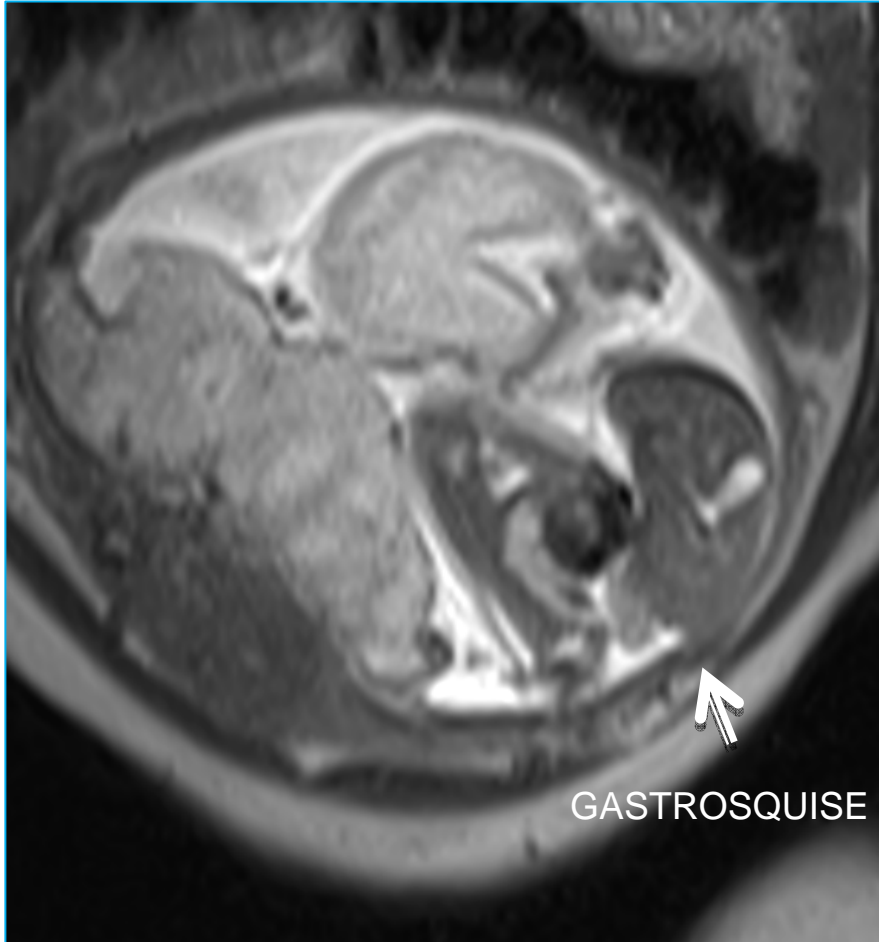


RESSONÂNCIA MAGNÉTICA



- ▶ A gestante foi submetida ainda à ressonância magnética nuclear fetal, com 25 semanas, que confirmou os achados ultrassonográficos.






DADOS DO NASCIMENTO



- ▶ A criança nasceu de parto cesáreo, com 33 semanas de gestação, pesando 1640 g e com escores de Apgar de 2/4;
- ▶ Os achados do exame físico foram compatíveis com os encontrados na ultrassonografia fetal;
- ▶ Alterações adicionais incluíram apenas a ausência de hálux e luxação congênita do quadril;
- ▶ A criança acabou evoluindo para o óbito duas horas após o nascimento.



CONCLUSÃO

- ▶ Os achados apresentados pelo feto/recém-nascido foram compatíveis com o diagnóstico de banda amniótica;
- ▶ A maioria dos casos é esporádica, sendo que o risco de recorrência é considerado baixo. Contudo, acredita-se que em alguns casos possa existir um componente genético subjacente;
- ▶ Reforça-se a necessidade de um acompanhamento genético, ultrassonográfico, obstétrico e psicológico dos pais sempre esclarecendo a respeito dos achados e o prognóstico fetal.

